

PROTOCOLE INTERDISCIPLINAIRE D'EXAMEN ORO-FACIAL POUR ADULTES

(pour orthophonistes, dentistes, ORL et praticiens généralistes)

Par : **Spécialité :**

Informations personnelles du patient :

Nom : Age : Sexe : Date:.....
 Poids : Taille : Profession : Enregistrement :.....

Concept :

Exploration oro-faciale interdisciplinaire intra et extra-orale, incluant un examen de détection d'éventuelles altérations morphologiques et/ou de dysfonctions.
 (Simple et rapide : approximativement 8 min.)

Anamnèse :

	Oui	Non	Ne sais pas
1 - Respirez-vous habituellement par la bouche?			
2 - Ronflez-vous durant votre sommeil?			
3 - Avez-vous des allergies nasales?			
4 - Faites-vous des arrêts ou des pauses respiratoires durant votre sommeil?			
5 - Ressentez-vous facilement de la fatigue ou une somnolence durant la journée?			
6 - Avez-vous des douleurs faciales?			
7 - Est-ce que vous serrez ou grincez des dents durant la nuit?			
8 - Est-ce que vous serrez ou grincez des dents durant la journée?			
9 - Consommez-vous régulièrement de l'alcool avant d'aller vous coucher?			
10 - Souffrez-vous de saignements gingivaux?			
11 - Avez-vous des difficultés lors de l'ouverture ou de la fermeture buccale ou lors de la mastication?			
12 - Consommez-vous régulièrement des somnifères?			
13 - Souffrez-vous d'hypertension?			
14 - Pratiquez-vous régulièrement du sport?			
15 - Êtes-vous régulièrement aphone?			

Avez-vous déjà subi un traitement : 16 - pour des apnées 17 - Dentaire 18 - Orthodontique 19 - Orthophonique

Utilisez-vous : 20 - une gouttière 21 - un appareil amovible


22- Vous fumez? Non -10 +10

Respiration :


2 Nasale Buccale Mixte

Profil :


3



Normal Classe 1




Convexe Classe 2




Concave Classe 3

Classification des narines (en respiration forcée)


4




Niveau 0
dilatés




Niveau 1
ni collabées
ni dilatées




Niveau 2
fermeture partielle
unilatérale




Niveau 3A
fermeture partielle
bilatérale



Niveau 3B
fermeture totale
unilatérale



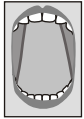Niveau 4
fermeture totale
et partielle



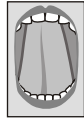Niveau 5
fermeture totale
bilatérale

Frein Lingual (demander au patient de lever complètement sa langue bouche grande ouverte et d'essayer de toucher son palais)

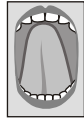5



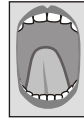Niveau 0
freinectomie



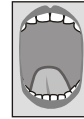Niveau 1
pointe de langue
touche le palais



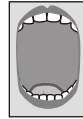Niveau 2
langue touche
presque le palais



Niveau 3
à équidistance des
incisives supérieures
et inférieures



Niveau 4
touche les incisives
du bas



Niveau 5
ne touche pas
les incisives
du bas

Amygdales

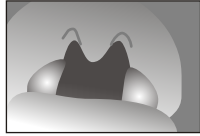6



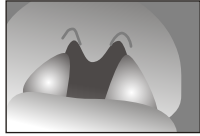Niveau 0
amygdalectomie



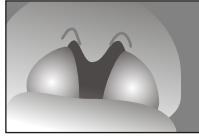Niveau 1
amygdales
invisibles



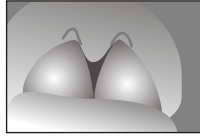Niveau 2
très petites
amygdales (< 25%)



Niveau 3
amygdales occupent le
1/3 de l'espace pharyngé
(25% - 50%)



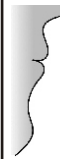Niveau 4
amygdales occupent le
2/3 de l'espace pharyngé
(50% - 75%)



Niveau 5
amygdales occupent
la totalité de l'espace
pharyngé (> 75%)

Lèvres

7



Lèvres en contact au repos

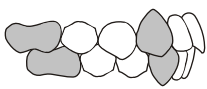


Pas de contact au repos

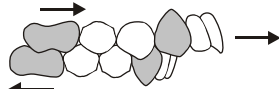
Lèvres sèches

Malocclusion (Angle)

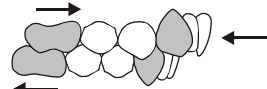
8



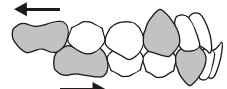
Classe I (Normal)



Classe II/1



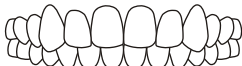Classe II/2



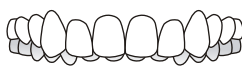Classe III

Occlusion

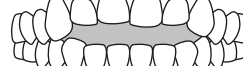
9



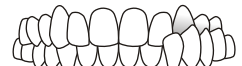Normal



recouvrement antérieur



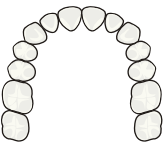
béance antérieure



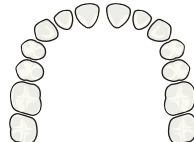
crossbite uni ou bilat.

Alignement

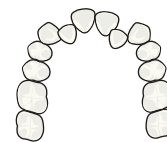
10



Normal



Espacé



Encombré

Etat de la dentition

11

Normale

Fracturée

Usée

Déglutition

12

Normale

Fait une grimace en avalant

Pulsions linguales ou labiales en avalant

Altérations posturales

13



Position normale



Lordosé

L'augmentation
de la courbure
lombaire



Cyphosé

Un dos courbe,
une diminution de la
courbure lombaire,
tombée d'épaules,
un thorax un plan et
un abdomen proéminent

Végétations Adénoïdiennes :

14

test phonétique Négatif (différent)
(mañana)

Positif (identique)

Endoscopie (ORL)

Radiographie de profil (Orthodontiste)

Pas d'obstruction

Obstruction partielle

Obstruction sévère

Examen recommandé par :

15

ORL

Orthodontiste

Orthophoniste

Généraliste